



Hospitalisation bébé reborn

# CATALOGUE 2024

NURSERIE DES POUSSINS

# Troisième hospitalisation

## Kit du bébé reborn

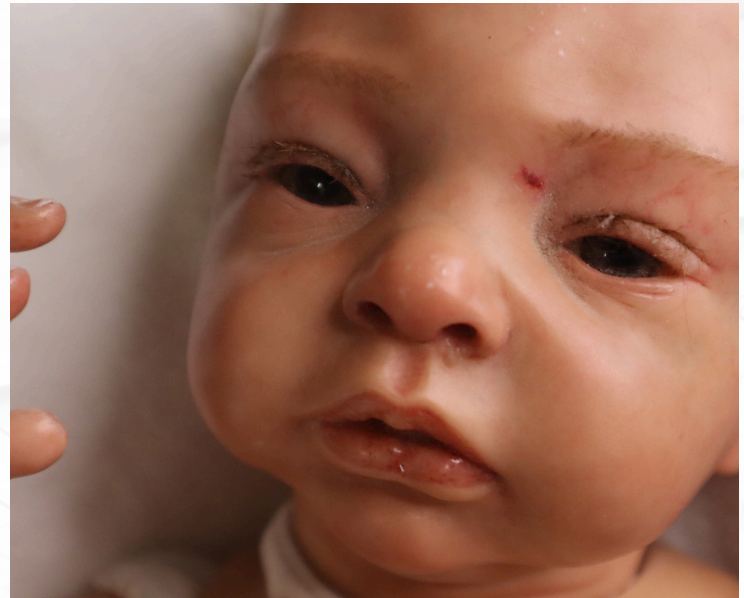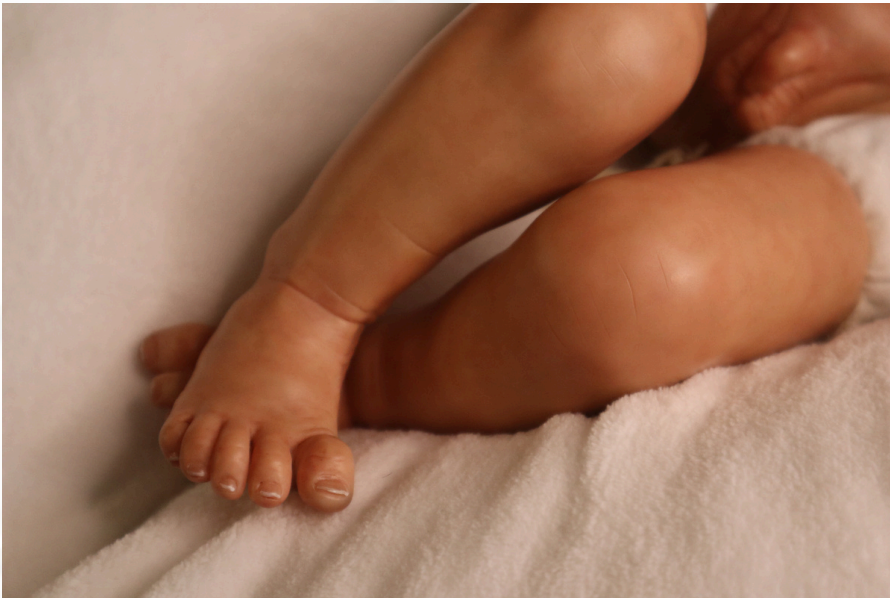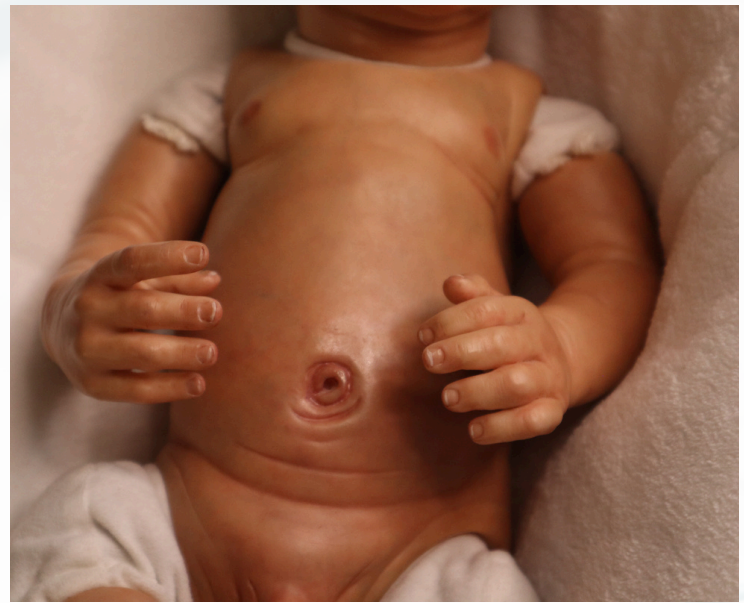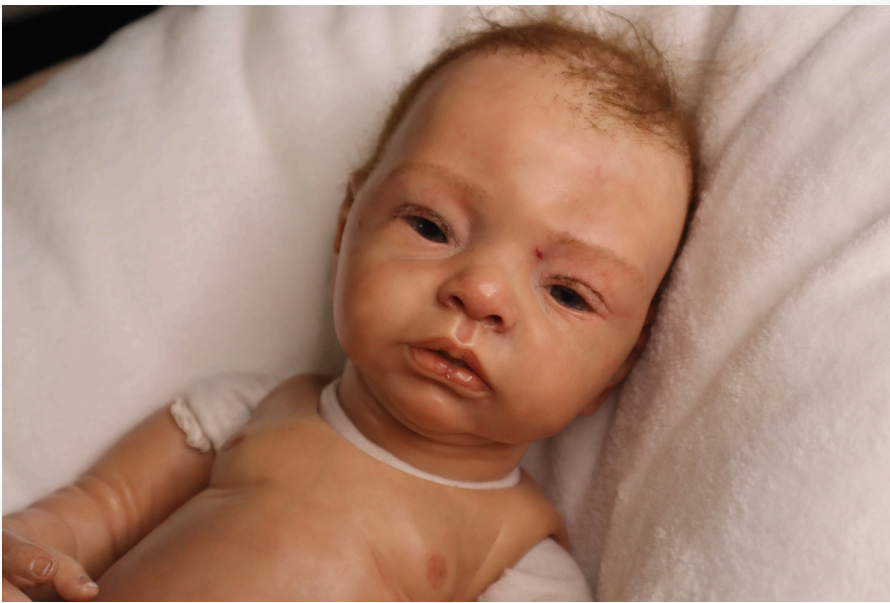London by Natali Scholl

Ce bébé reborn a été hospitalisé récemment, en 2024 pour une rénovation complète. Le bébé avait été pas très bien réalisé et avait du vécu aussi, soit 11 ans de vie!

Le travail avait été mal fait, la peinture pas réaliste du tout, le vernis pas présent, les cils implantés de la mauvaise façon qu'il soit et les cheveux mal créés avec du mohair de mauvaise qualité.

L'intérieur du bébé reborn était encore plus problématique ! Impossible de déterminer si c'était du gravier ou du sable, mais c'était bien pire que lors de notre première rénovation : il y avait de la moisissure accompagnée d'une forte odeur de "vomi".

Ce bébé a été hospitalisé pendant environ 1 année entière ! Mais bébé est finalement rentrée en parfaite santé, prêt à retrouver sa maman.



BÉBÉ REBORN MATTHÉO - 2024

## **Première étape**

Délestage, remplacement et décapage

Le bébé a été minutieusement allégé : le remplissage, le corps et toutes les particules contaminées par les moisissures ont été éliminés.

Ensuite, les cheveux ont été délicatement retirés à la main à l'aide de produits spécifiques. Chaque cheveu a été soigneusement enlevé à la pince à épiler, un par un, pour garantir un travail propre et précis.

Pour terminer, il a été soigneusement traité avec des produits puissants pour retirer toute la peinture et le vernis d'origine.

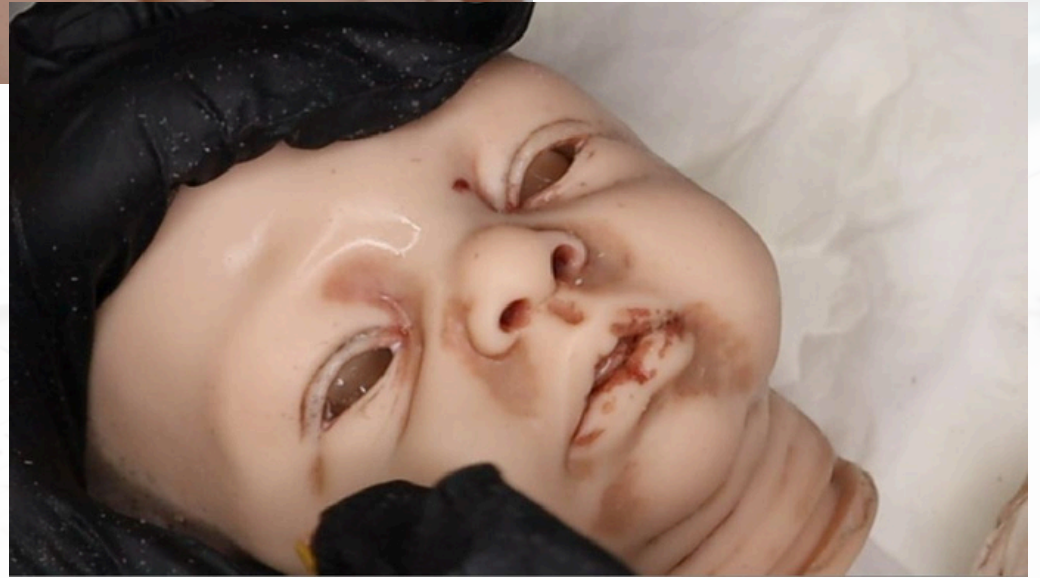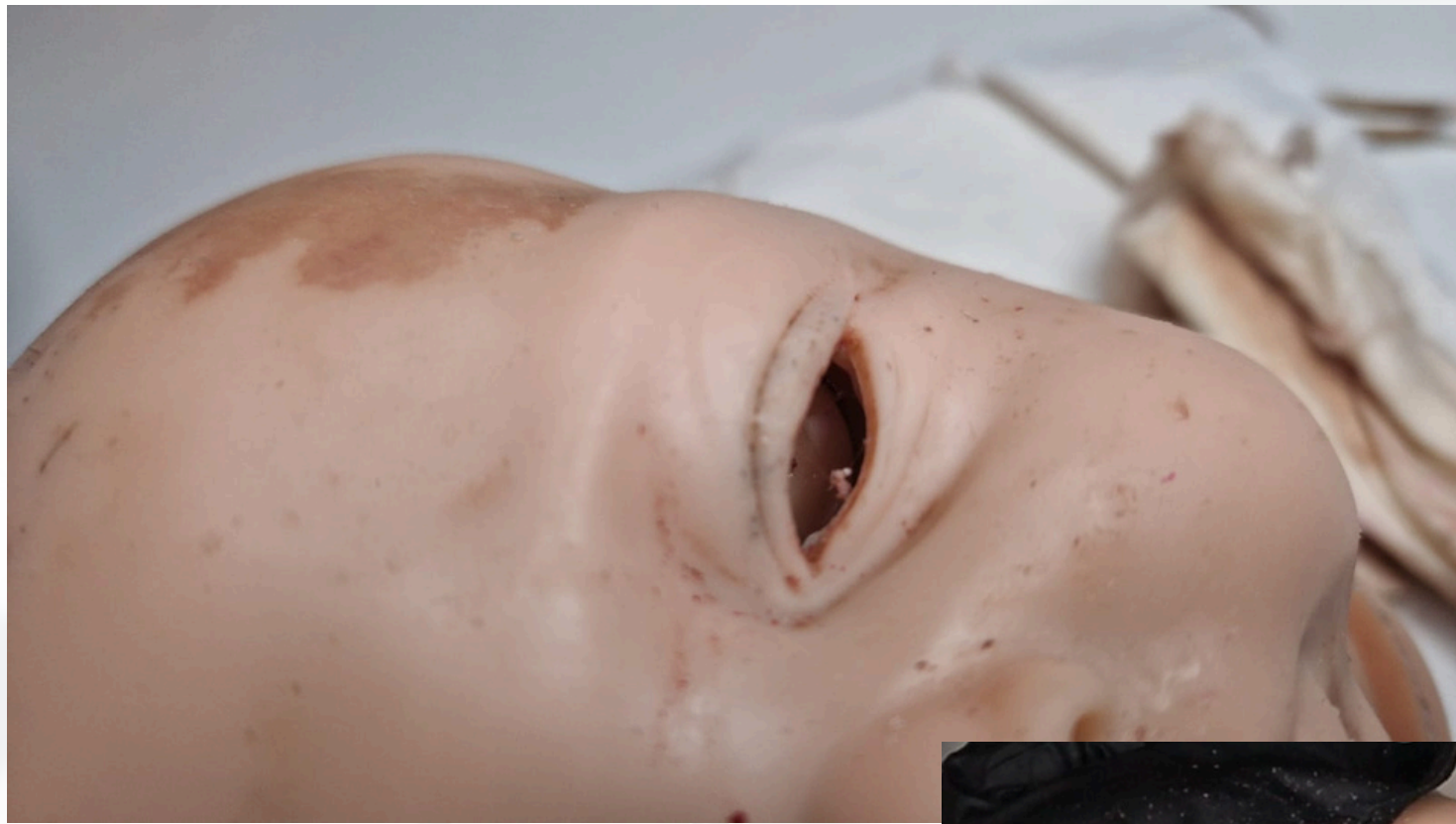Laver et sécher comme tous mes kits habituel.



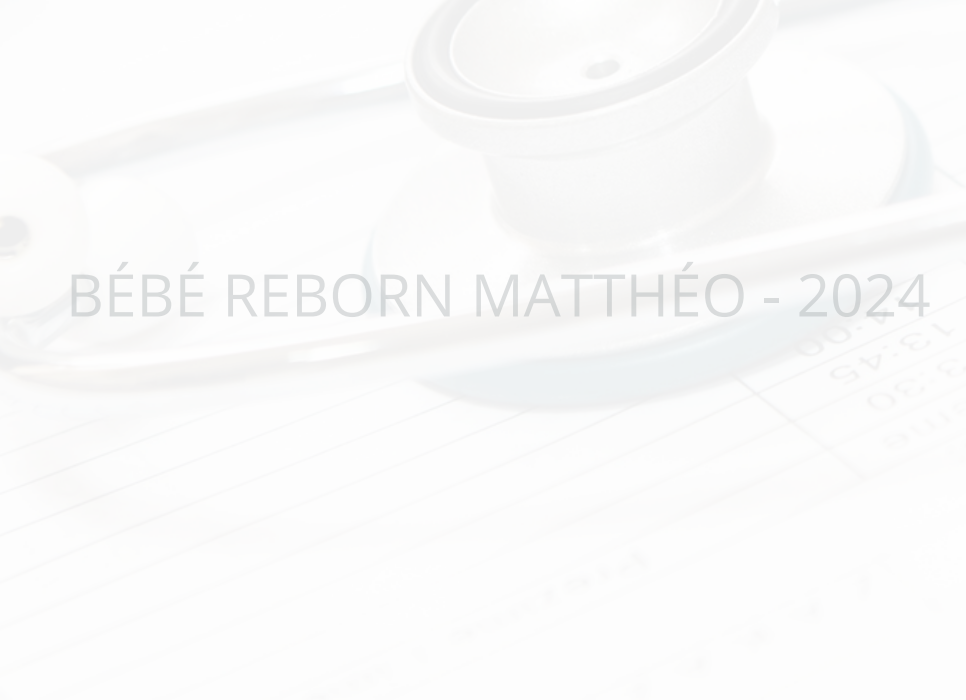THÉO - 2024

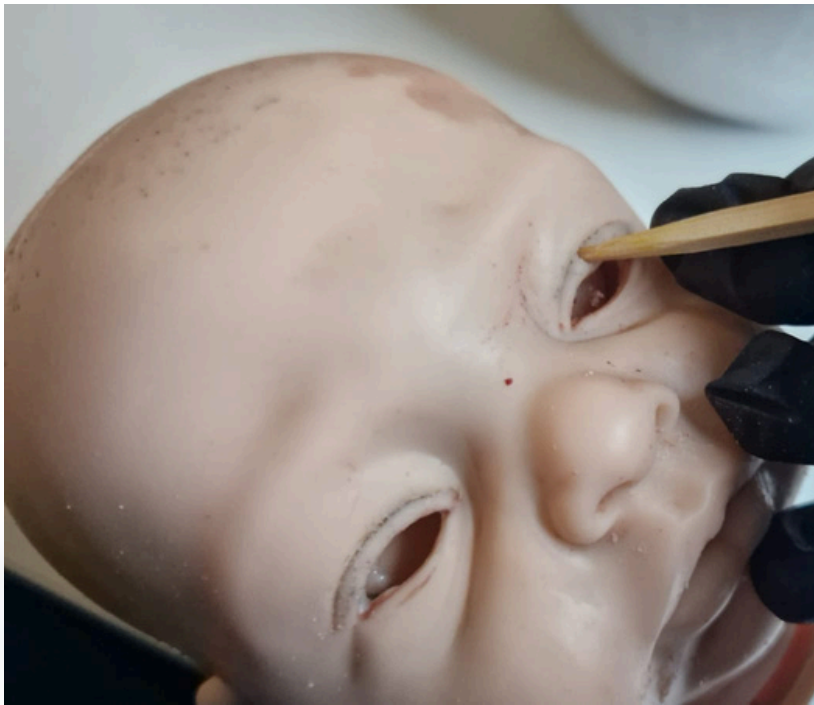

BÉBÉ REBO



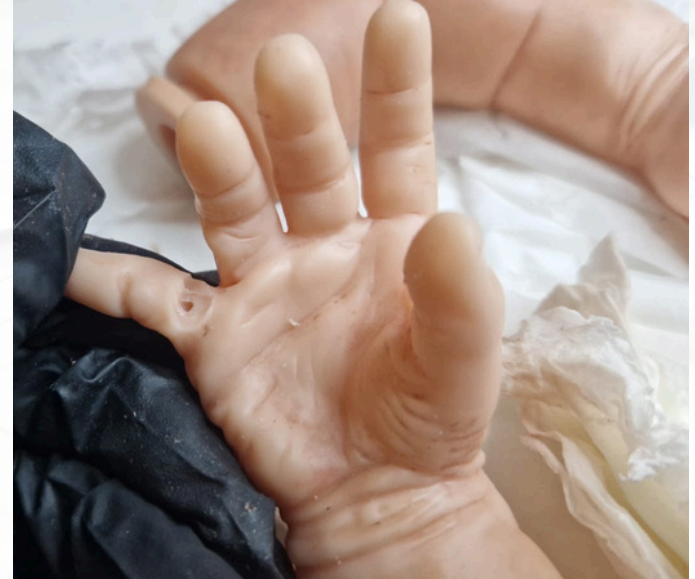BÉBÉ REBORN MATTHÉO - 2024

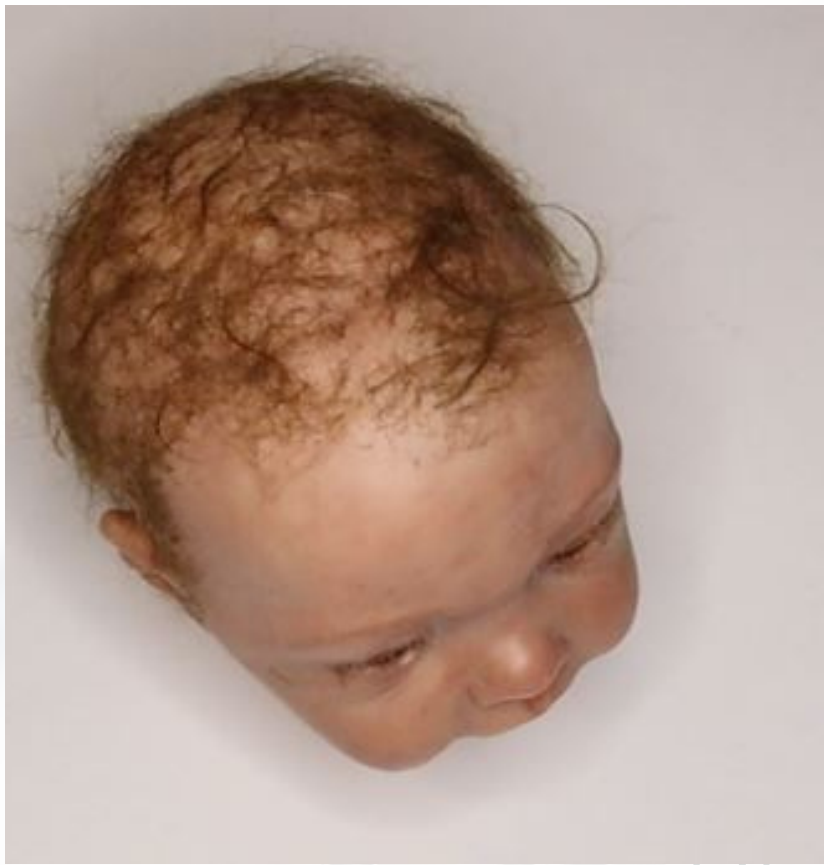



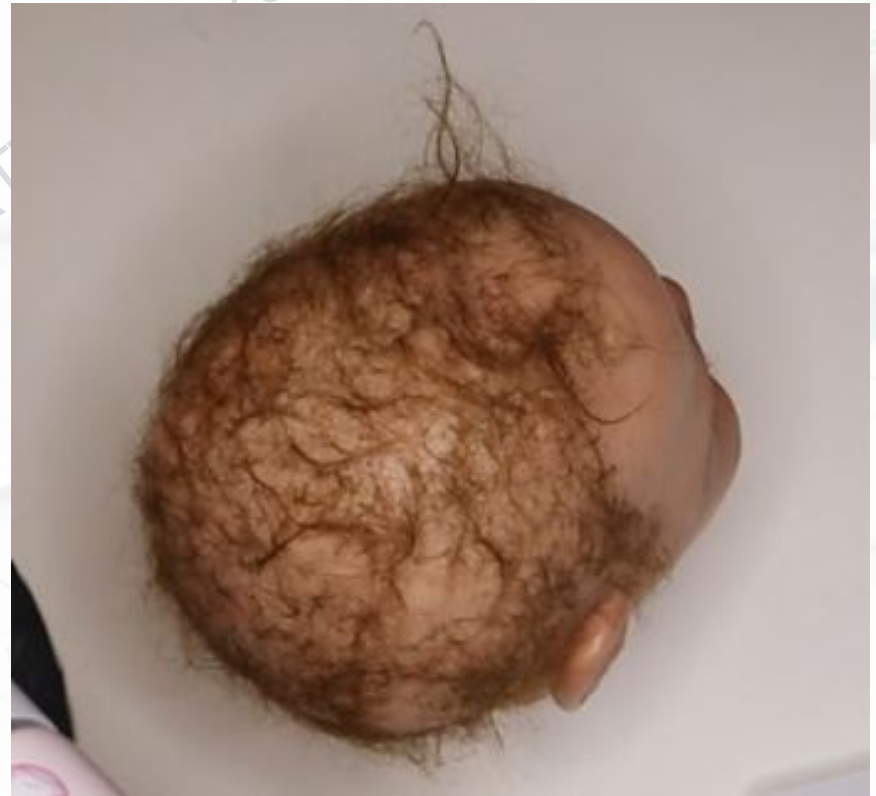Deux problèmes sont survenus! Le premier était les cils implantés directement sur les paupières qui ont laissé des marques irréparables, provoquant des marquages et des taches foncées. Nous avons donc dû retirer les paupières et agrandir l'ouverture des yeux pour obtenir un rendu plus propre et esthétique.

Le second problème rencontré était que le vinyle s'est brisé. Comme nous l'indiquons sur notre page d'informations, nous utilisons des produits puissants qui peuvent rendre le vinyle plus fragile. Cependant, nous avons pu résoudre ce problème avec succès.

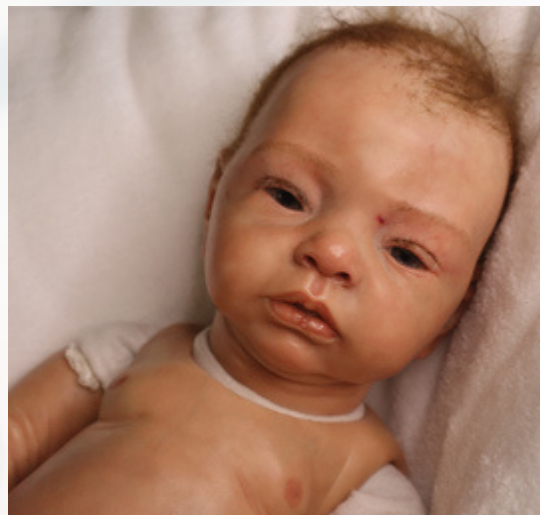



Nous avons déjà vu des cas plus graves, mais les cheveux de ce bébé reborn étaient mal implantés et, surtout, ils s'emmêlaient constamment, formant de nombreux nœuds. Cela était dû à un mohair de mauvaise qualité !







Avant décapage



Après décapage



BÉBÉ REBORN MATTHÉO - 2024

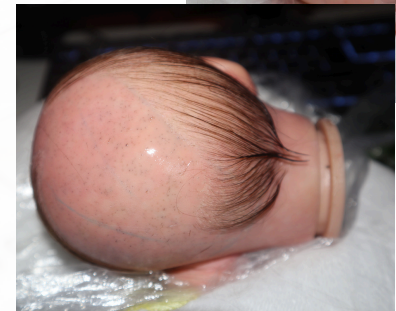
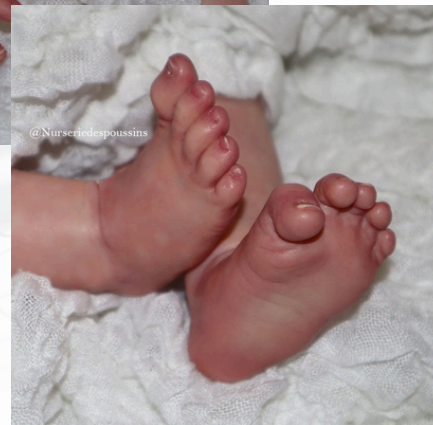
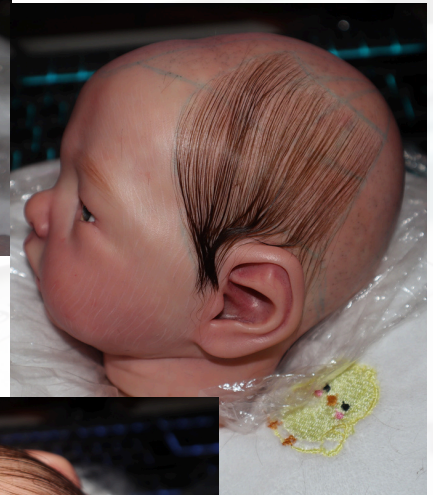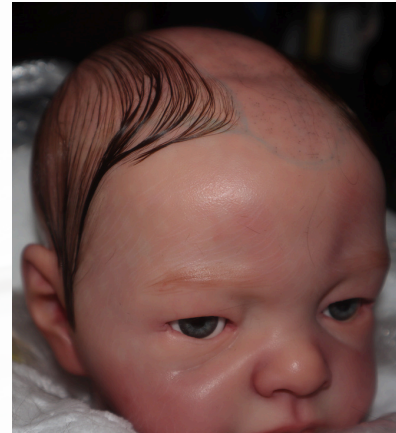Bébé reborn est redevenu un kit vierge !

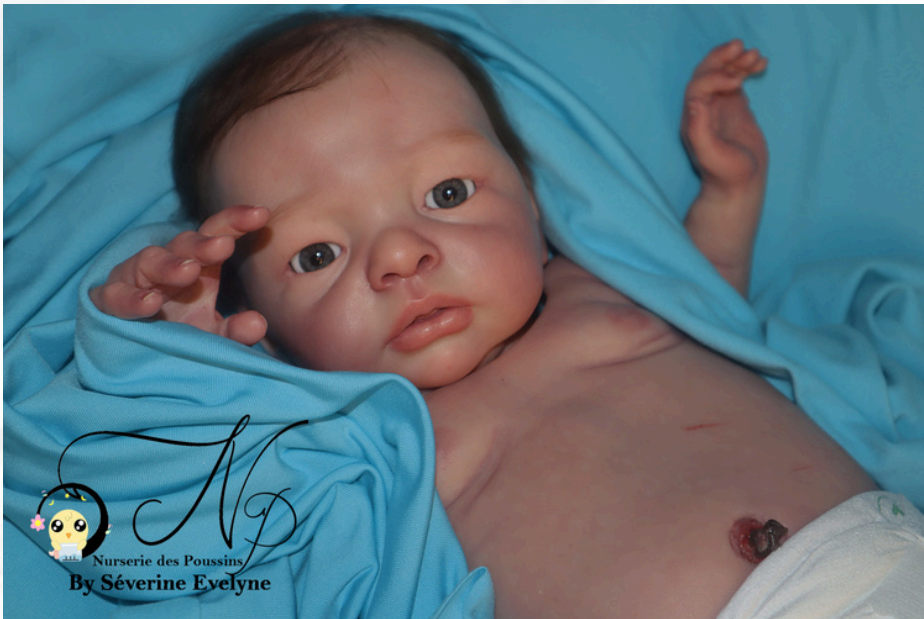BÉBÉ REBORN MATTHÉO - 2024

Le kit a ensuite été entièrement repeint avec bien sûr de nouveaux cheveux implantés plus foncés.

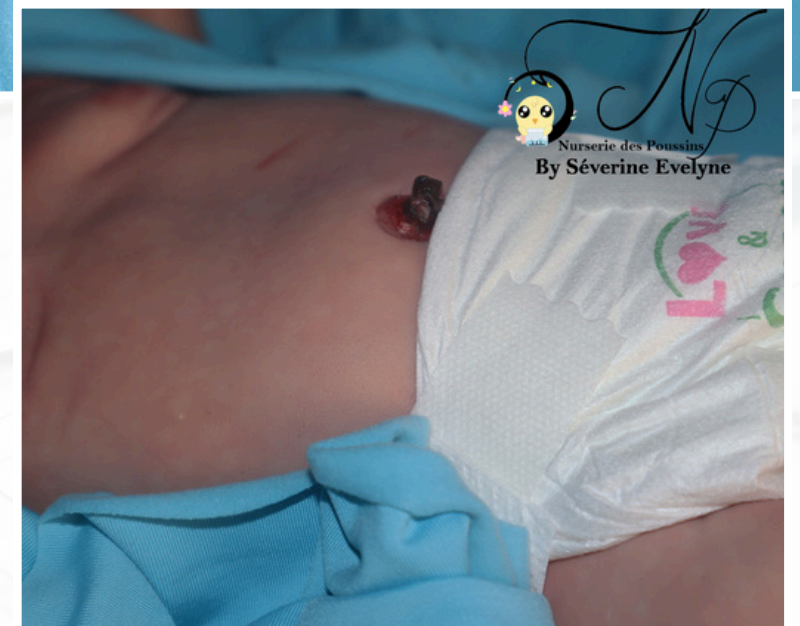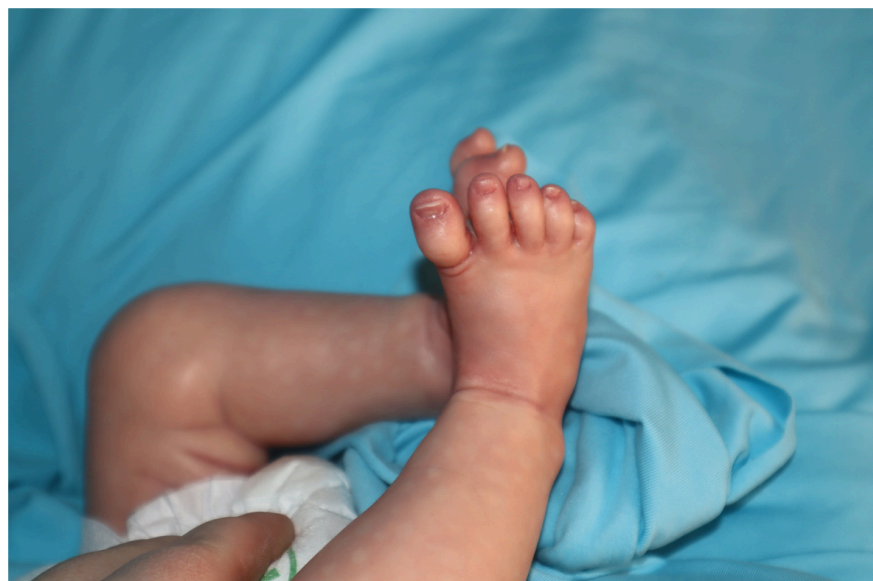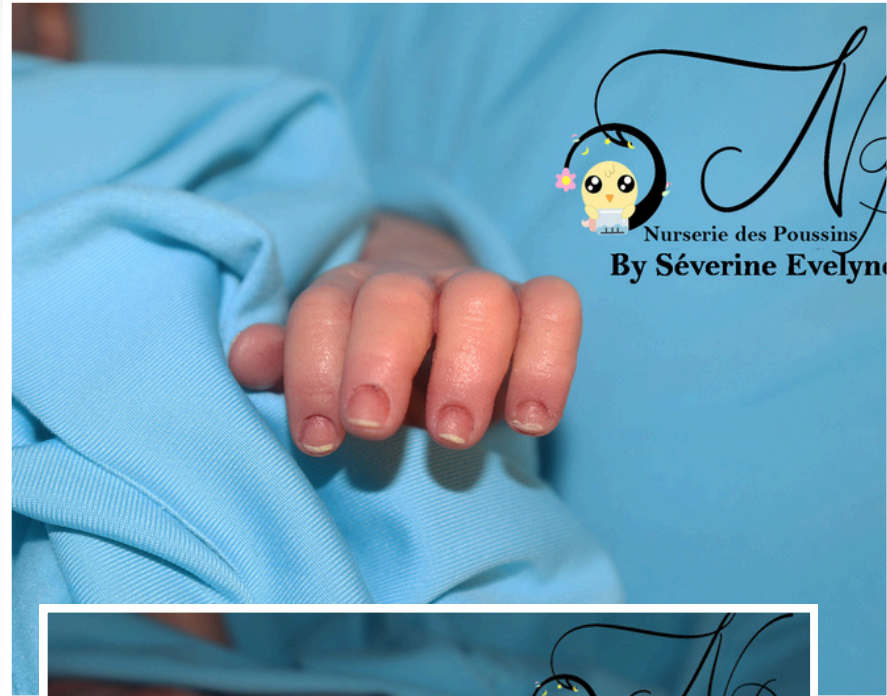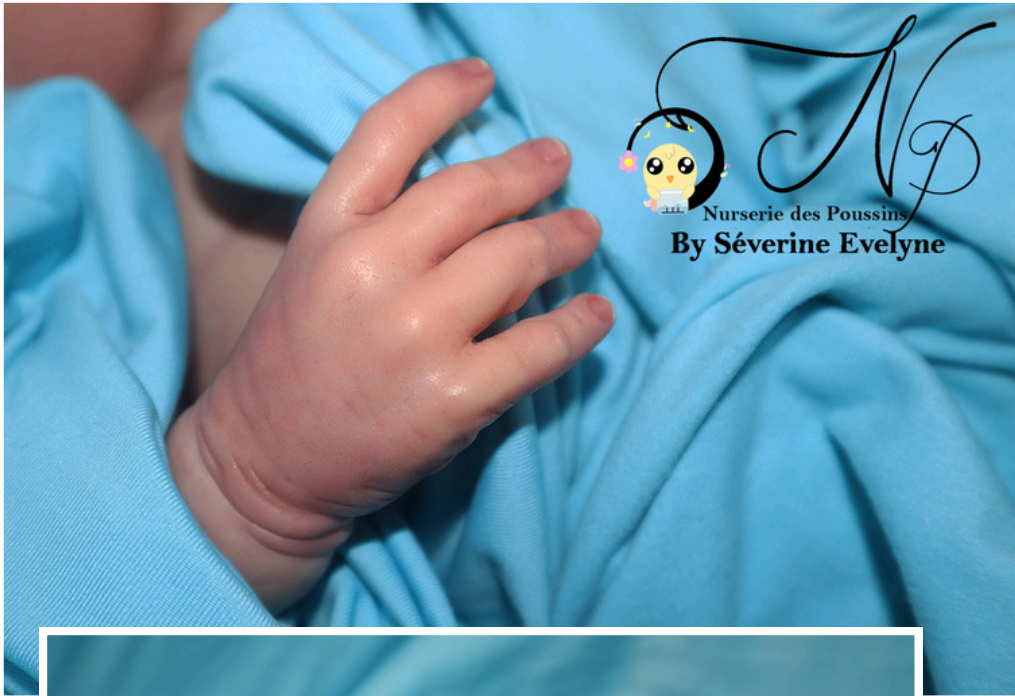**En cours....**



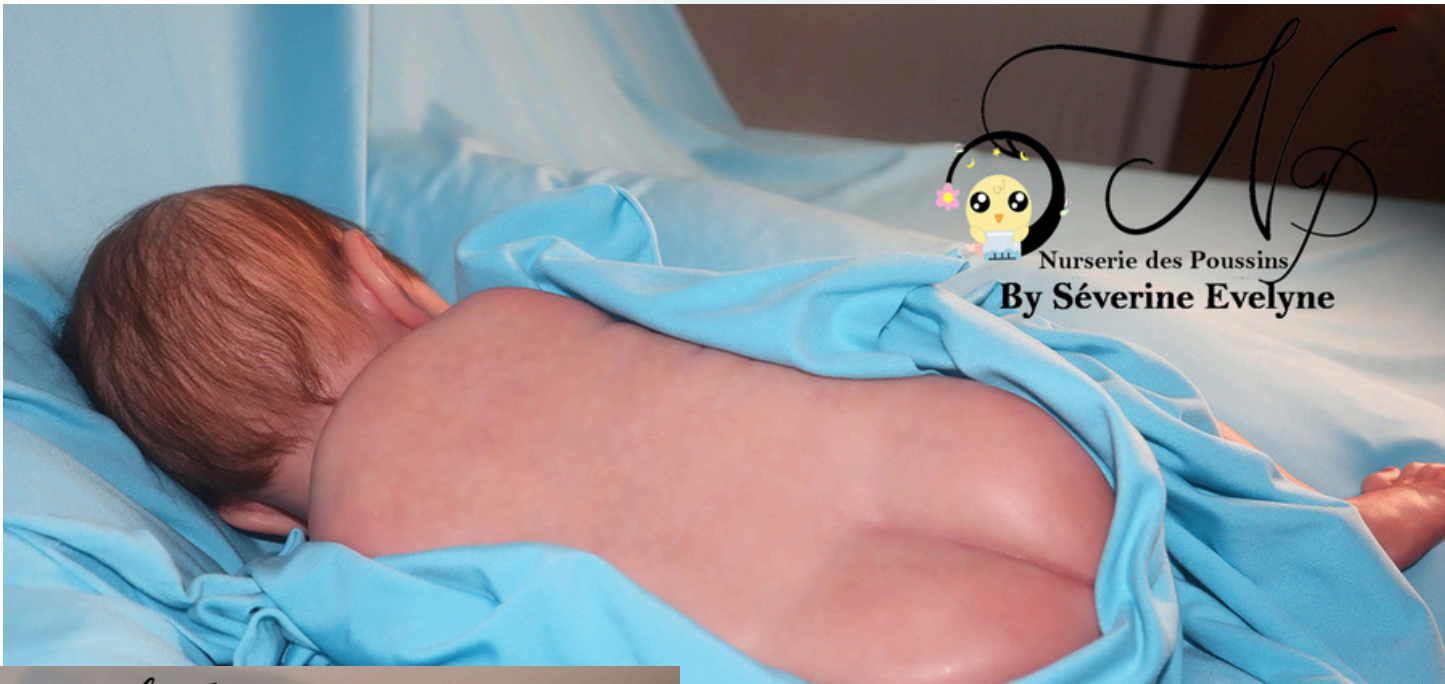
BÉBÉ REBORN MATTHÉO - 2024



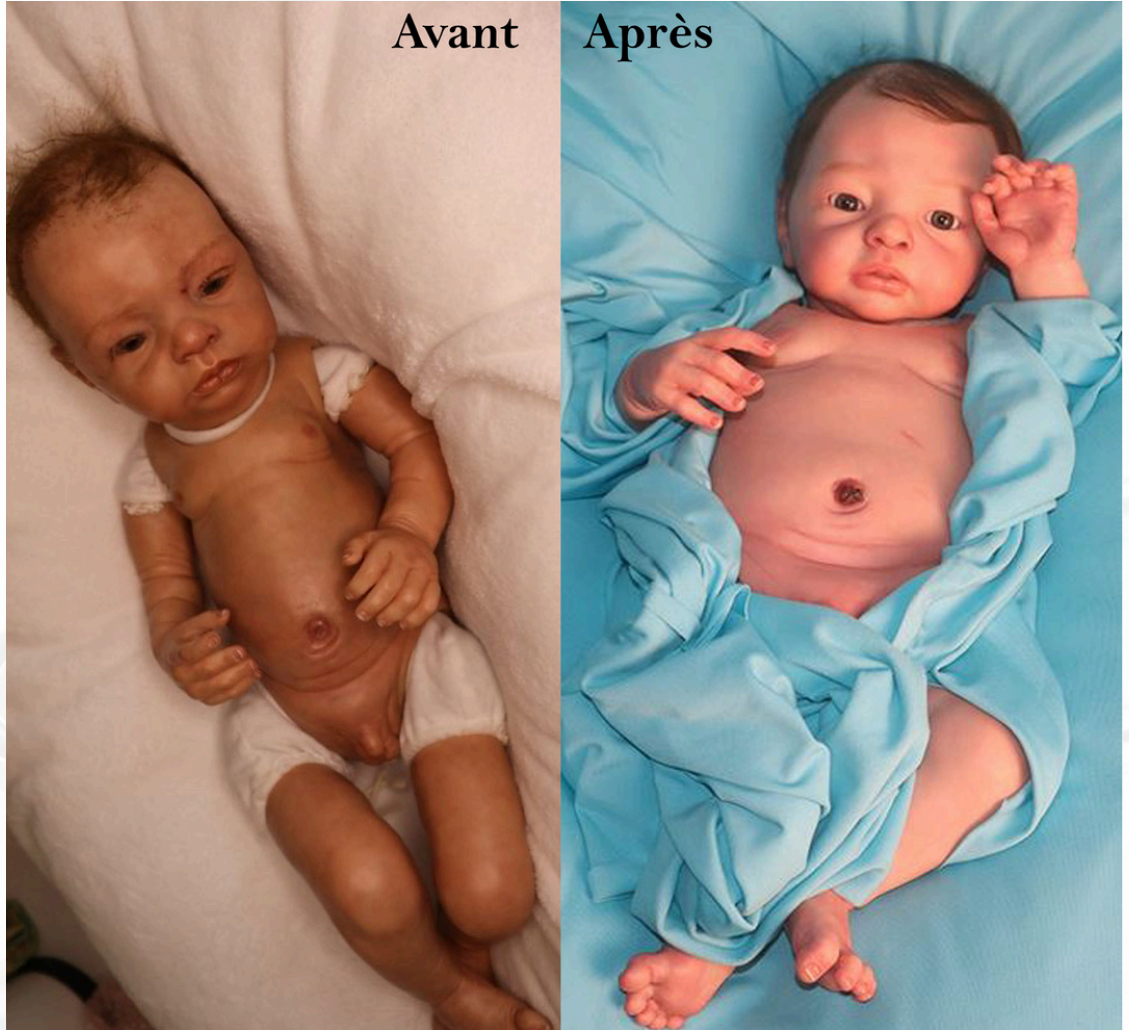BÉBÉ REBORN MATTHÉO - 2024



BÉBÉ REBORN MATTHÉO - 2024



BÉBÉ REBORN MATTHÉO - 2024



Avant

Après

BÉBÉ REBORN MATTHÉO - 2024

A bright, modern hospital hallway with large windows and people in white coats. The scene is captured from a low angle, looking down a long, well-lit corridor. The ceiling is a grid of recessed lights, and the walls are light-colored. Large windows on the right side offer a view of the outdoors. Several people in white coats are visible, some standing and talking, others walking. The overall atmosphere is clean and professional.

Fin du

# CATALOGUE

NURSERIE DES POUSSINS